Aus der pathologisch-anatomischen Abteilung des Reichsgesundheitsamts (Prof. M. Busch †) und dem Pathologischen Institut des Krankenhauses Berlin-Westend (Prof. Dr. W. Koch).

Ueber

Fremdkörperverletzungen der Speiseröhre und des Magens und ihre Folgen

---

Inaugural-Dissertation

zur

Erlangung der

Medizinischen Doktorwürde

an der

Friedrich-Wilhelms-Universität

zu Berlin

vorgelegt von

Fritz Dreiack

aus Berlin.

Tag der Promotion: 24. 9. 1934.

Druck von Gebrüder Hoffmann, Charlottenburg, Schillerstr. 44.

604

Gedruckt mit Genehmigung

der

Medizinischen Fakultät der Universität Berlin

Dekan: Prof. Dr. H. Gocht

Referent: Prof. Dr. W. Koch

Korreferent: Prof. Dr. Rößle

R. UNIV.
BIBLIOTH
LEIDEN

Die Kasuistik über Verletzungen des Oesophagus und des Magens, sei es durch verschluckte Fremdkörper, sei es durch eingeführte Instrumente und Geräte, ist eine recht bunte. Es gibt dabei gewisse Standardfremdkörper, die immer wieder kehren, und daneben die ausgefallensten Dinge, die der Chirurg, der so oft zu Rate gezogen werden muß, oder der Röntgenologe nur mit größter Ueberraschung entdeckt. Die umfangreichsten und auf den ersten Blick außerordentlich gefährlichen Fremdkörper innerhalb des Magen- und Darmkanals bekommt wohl der Gefängnisarzt zu Gesicht. Ist es doch eine gesuchte Methode bei Inhaftierten, durch Verschlucken von Fremdkörpern Haftunfähigkeit herbeizuführen oder zum mindesten den Aufenthalt im Gefängnislazarett zu erreichen.

Eine umfassende Uebersicht über 722 Selbstbeschädiger aus preußischen Gefängnissen gibt A. Schlegel:

Es werden etwa 1 $^{0}/_{00}$ der inhaftierten Strafgefangenen zu Selbstbeschädigern. 44 % mußten sich einer Operation unterziehen, bei den restlichen 56 % gingen die Fremdkörper auf natürlichem Wege ab. Fremdkörper bis zu 12 cm Länge (Löffelstiele, usw. sogar ein Rasiermesser) vermögen als Einzelstücke den Magen-Darmkanal noch zu passieren. Die gute Betreuung in den modernen Gefängnislazaretten hat es mit sich gebracht, daß durch schnelle Operation die Sterblichkeitsziffer bis auf 2 % gesenkt werden konnte, so daß die Selbstbeschädiger nicht einmal ihren Zweck erreichen, da sie schnell wieder in haftfähigen Zustand zurückgebracht werden.

Im übrigen sind es in erster Linie Fremdkörper, die unbeabsichtigt mit der Nahrung aufgenommen werden, sei es daß sie einen natürlichen Bestandteil der Nahrung ausmachen, oder zufällig, wenigstens ohne Kenntnis des die Nahrung Aufnehmenden, in die Speise gelangt sind. Es ist wohl verständlich, daß dabei Knochenstücke und Fischgräten an Zahl durchaus voranstehen. Andererseits überwiegen beim Verschlucken von Fremdkörpern sol-

che, die ständig von den später vom Unfall Betroffenen mit herumgetragen werden; das sind in erster Linie kariöse Zähne und deren Fragmente und Prothesenstücke bezw. Plomben. Es folgen an Häufigkeit solche Fremdkörper, die aus Spielerei und Leichtsinn oder Unachtsamkeit in den Mund genommen werden. Das gilt für das Kindesalter insbesondere für alle Arten kleinerer Gegenstände, dié zum Spielen benutzt werden. Bei Frauen, die die üble Angewohnheit haben, Näh- oder Stecknadeln in den Mund zu nehmen, werden natürlich gerade diese Fremdkörper am ehesten wiedergefundén.

Was uns aber veranlaßt, eine Reihe von Fremdkörperverletzungen mit ihren Folgen zu schildern, ist besonders der Umstand, daß, wenigstens bei den verschluckten Gegenständen, in keinem einzigen Falle in der Vorgeschichte ein Hinweis zu finden war, daß überhaupt ein Fremdkörper verschluckt wurde und welcher Art er war; ja in keinem Falle konnte bei der klinischen Beobachtung der Fremdkörper vor dem Tode festgestellt werden, selbst dann nicht, wenn in der Vorgeschichte Schluckbeschwerden angegeben wurden, oder wie in einem der Fälle sogar ein operativer Eingriff vorgenommen wurde. Alle diese Fälle bis auf einen, der noch besonders erwähnt wird, gingen an irgend welchen eitrigen Entzündungen zu Grunde; und wir werden auch noch darauf hinzuweisen haben, daß die Verletzung großer Gefäße jeden Augenblick schwerste Komplikationen mit Verblutung hätte zeitigen können.

Wir lassen hier die Schilderung der Fälle folgen:

Fall 1.

49-jähriger Mann, der nie ernstlich krank gewesen sein will, hat seit drei Tagen Stiche in der Brust, besonders in der Herzgegend. Fieber, Bluthusten. Krankenhausaufnahme am 25. II. 1929.

26. II. Reichlich blutiges Sputum. Auf dem Röntgenbild zeigt sich diffuse Verschattung, besonders des rechten Unterlappens. Verstärkte Hiluszeichnung. Im ganzen verbreitertes Mediastinum.

27. II. Rasch zunehmende Verschlechterung, Exitus letalis schon 2 Tage nach der Krankenhausaufnahme.

Aus dem Obduktionsprotokoll sind folgendes die wichtigsten Befunde: Das Gewebe vor der Wirbelsäule in Umgebung der Luftröhrenteilungsstelle und der Speiseröhre ist schmutzig-braun durchtränkt. Der Saft hat einen aashaften Gestank.

In der Speiseröhre findet sich in der vorderen Wand eine schlitzförmige $1^1/_2$ cm lange und $^1/_2$ cm klaffende Schleimhautwunde. In der

Rückwand ebenfalls eine schlitzförmige Oeffnung, entstanden durch einen Knochensplitter, der 28 Millimeter lang und etwa 5 Millimeter breit und an beiden Enden zugespitzt ist. (Abb. 1).

In der Aortenwand findet sich in gleicher Höhe unterhalb des Abganges der 1. Rippenarterie ein mit bräunlichen Rändern versehener 6:3 mm messender Defekt, der in eine zundrige Umgebung hineinführt. Es hat sich dabei zwischen Oesophagus und Aorta und Oesophagus und linken Hauptbronchus eine kleinfaustgroße Höhle gebildet, die außer mit stark riechenden, nekrotischen Massen, mit schwarzen wie angedaut aussehenden Blutmassen gefüllt ist, die die ganze Speiseröhre in Handbreite wie einen Mantel umgeben. Im linken Hauptbronchus, 1 cm jenseits der Teilungsstelle der Luftröhre, ist gleichfalls eine lochförmige Wanddurchsetzung, welche mit dem erweichten Gewebe in Verbindung steht. In beiden Pleurahöhlen fand sich je $^1/_4$ Liter Exsudat und linkerseits bestand, ausgehend von der jauchigen Zellgewebsphlegmone, im hinteren Mittelfell eine ausgesprochene fibrinöseitrige Pleuritis. Der Tod erfolgte unter dem Zeichen der Sepsis.

Epikrise: So eindeutig die Ursache für die tödliche Erkrankung durch den Sektionsbefund nachzuweisen war, so wenig aufschlußreich war die Vorgeschichte. Die fieberhafte Erkrankung mit Stichen in der Herzgegend konnte für sich und trotz der ziemlich akut einsetzenden Erscheinungen nicht ohne weiteres auf einen verschluckten Fremdkörper hinweisen. Lagen doch überhaupt keine Angaben darüber vor, daß der Patient selbst etwas von dem Verschlucken des Knochensplitters bemerkt hatte. Zwar trat 1 Tag vor dem Tode blutiges Sputum auf, was darauf schließen läßt, daß die bei der Sektion gefundene Perforation des linken Hauptbronchus erst zu allerletzt erfolgt war. Das Röntgenbild, das am Tage vor dem Tode gemacht wurde, hat bei einer verstärkten Hilus-Mediastinumzeichnung vorwiegend eine Verschattung des rechten Lungenunterlappens gegeben, die wohl hauptsächlich durch das Exsudat bedingt war, aber nicht auf den Fremdkörper hinlenken konnte. Es kommt weiter hinzu, daß Knochensplitter von der hier vorliegenden Beschaffenheit und Größe wohl zunächst überhaupt nur einen sehr schwachen Röntgenschatten geben werden, und daß zweitens in dem phlegmonösen, perioesophagealen Infiltrat des Mediastinums dieser schwache Schatten doch ganz verloren gehen mußte. Auffällig bleibt es ja immerhin, daß überhaupt keine Schluckbeschwerden vermerkt worden sind. Wie lange der Knochensplitter im Oesophagus gesessen haben kann, entzieht

sich ganz der Beurteilung. Die Beschwerden, die zur Krankenhausaufnahme führten, können tatsächlich erst dann voll eingesetzt haben, nachdem sich die Phlegmone und die Pleuritis entwickelten, wobei man aber keinen Anhalt dafür hat, ob nicht der Knochen vielleicht schon tagelang im Oesophagus gesessen hat, ehe er den Oesophagus so weitgehend durchspießte. Von besonderer Bedeutung ist, daß der Knochensplitter die Aorta in Linsengröße mit angespießt hat, und daß es bei der Verletzung dieser größten Körperschlagader nicht zu stürmischerer Blutung gekommen ist. Allerdings war die zundrige, perioesophageale Verjauchungshöhle mit geronnenen und wie angedaut aussehenden Blutgerinnseln angefüllt. Man hätte aber bei der immerhin schon beträchtlichen Perforationsöffnung eine viel stürmerischere, wenn nicht tödliche Blutung erwarten müssen. Man muß also auch hier annehmen, daß entweder, wie wir es für die Bronchialperforation annahmen, auch die endgültige Perforation der Aortenwand erst kurz vor dem Tode bei Nachlassen der Herzkraft vollkommen wurde, oder daß der Knochensplitter zunächst obturierend wirkte, was aber wohl unwahrscheinlicher ist.

Fall 2.

42-jährige Frau, 12 Tage vor der Krankenhausaufnahme angeblich nach Genuß von Mohnkuchen mit Uebelkeit und Erbrechen erkrankt.

Aus dem Befunde vom 16. I. 1931: Leber 4 Querfinger unter dem Rippenbogen. Großer Milztumor. Hohe Temperatur. Fortschreitender Verfall. Exitus letalis am 26. I. 1931.

Die Sektion ergibt: In der Spitze des rechten Lungenunterlappens finden sich dichtere Herde, die sich aus schmutzig-grauen Einzelherden zusammensetzen, die zum Teil eitrig-geschmolzen sind. Diese Herde haben einen aashaft stinkenden Geruch. Auf der linken Seite ist ein derartiger Herd am unteren Rande des Unterlappens von Kirschgröße.

Die Milz ist stark vergrößert, 17:11:5 cm. Im unteren Pol findet sich ein keilförmiger, graugelber, scharfbegrenzter Herd mit oberflächlichem Faserstoffbelag. Ihr Gewebe ist weich, fast ganz zerfließlich, schmutzig-grau-rot.

Die Leber ist hellbraun; im linken Leberlappen findet sich unmittelbar neben dem Sichelbande in schwärzlichem Bezirk eine gelbe schwappende Vorwölbung von Kirschgröße. Mit dem vorderen Leberrande ist der Magen dicht neben dem Pförtner verwachsen. Zwischen Magen und Leber, an der Verklebungsstelle, weist die Magenschleimhaut eine viereckige, knapp linsengroße Geschwürsbildung auf. Die

Wand des Magens ist durchbohrt, sodaß diese Geschwürsbildung in unmittelbarer Verbindung mit dem eben beschriebenen Eiterherd im linken Leberlappen steht. Aus diesem Eiterherd tritt bei der Loslösung des Magens ein 50 mm langer, 2—3 mm breiter und 1 mm dicker, an beiden Enden spitzer Knochen heraus. (Abb. 1). Unterhalb des Leberabscesses sieht man auf Querschnitten in die Leber eine Art Stichkanal, der mit einem fingernagelgroßen Eiterhof umgeben ist. Der Kanal läßt sich ungefähr 5 cm lang verfolgen und endet nach oben im linken Leberlappen in der Gegend einer größeren Lebervene, die mit schmierigen Thrombusmassen schleierartig belegt ist. Diese Thrombophlebitis mit zerfallenden, weichen Thrombusmassen läßt sich bis an die Einmündungsstelle dieser Lebervene in die Cava dicht am Zwerchfell verfolgen. Es zeigt sich außerdem, daß die Pfortader in der Nähe des kirschgroßen Leberabscesses und des Stichkanals mit ähnlichen schmierigen Thrombusmassen etwa bis zum Hilus hin belegt ist. Der Pfortaderstamm und die Milzvene sind frei.

Epikrise: In dem eben beschriebenen Fall wurde von der Patientin die Erkrankung auf den Genuß von Mohnkuchen zurückgeführt. Der anatomische Befund ergibt, daß es sich mit diesen Angaben der Vorgeschichte nur um eine laienhafte Deutung der Krankheitsursache handelt. Uebelkeit und Erbrechen, die die Frau gehabt hat, hat sie mit dem Genuß bestimmter Speisen in Zusammenhang gebracht; es fehlt aber wieder an irgend einem Hinweis darauf, daß ein fester, größerer Gegenstand verschluckt wurde. Der später bei der Sektion aufgefundene Knochen war immerhin 5 cm lang und hatte die Größe und die Gestalt eines dicken Streichholzes. Es ist nun allerdings, wie wir schon eingangs bei den Fremdkörpern der Selbstbeschädiger erwähnten, nichts Seltenes, daß längliche schmale Gegenstände den Magen-Darmtraktus ohne große Beschwerden glatt passieren können, sodaß auch Fremdkörper wie der hier vorliegende Knochen unbemerkt mit den Speisen in den Magen gelangen. Die Frau soll schon seit 12 Tagen vor der Krankenhausaufnahme Beschwerden gehabt haben, und sie hat im Krankenhaus noch weitere 10 Tage gelegen, sodaß immerhin 3 Wochen Krankheitsdauer zu rechnen sind. Bei diesem Fall ist aber der Gang der tödlichen Infektion besonders bemerkenswert. Der an beiden Seiten deutlich zugespitzte Fremdkörper hat sich beim Versuch, den Pylorus zu durchschreiten, offenbar quergestellt und nach der Leberseite zu die Magenwand perforiert. Er ist dann in voller Länge in den Leberlappen eingedrungen, was sich einerseits aus der Länge des Stichkanals in der Leber, ande-

rerseits daraus entnehmen läßt, daß er bei der Sektion gerade aus der Leberstichöffnung herausschaute. Der weitere Befund an der Leber gibt nun eine eindeutige Erklärung für die stürmische Lungenverjauchung, an der die Frau gestorben ist. In der Nachbarschaft des Leberabscesses und der Einstichöffnung in die Leber fand sich zwar eine septische Thrombophlebitis der Pfortader, die bis in den Hauptstamm am Leberhilus rückwärts reichte. Trotzdem bestanden keine zerstreuten, an die Pfortaderausbreitung erinnernden Leberabszesse; vielmehr schloß sich an das Ende des Stichkanals eine schwerere, septische Thrombophlebitis mit weichen, zerfallenden septischen Thrombusmassen in einem größeren Lebervenenast an, und diese Thrombose reichte bis an die Einmündungsstelle in die Cava inferior. Es war somit unter Umgehung des Capillarkreislaufes zwischen Pfortader und Lebervenen neben der schon bedeutsamen Pfortaderthrombose und -phlebitis, die viel schwerer wiegende Thrombophlebitis in einer großen Lebervene die direkte Veranlassung dazu, daß septisches Thrombusmaterial auf kürzestem Wege in die Cava inferior und damit bis in die Lungen gelangen konnte, wo verjauchte, septische Infarkte das schwere Krankheitsbild und damit den Tod veranlassen mußten.

Fall 3:

Eine 56-jährige Frau, welche früher angeblich immer gesund gewesen ist, bemerkte vor einer Woche beim Essen plötzlich, daß ein Bissen (Fleisch) stecken geblieben war und nicht weiter durchgehen konnte. Beim Nachtrinken rutschte der Bissen offenbar etwas tiefer. Ob ein Knochen dabei war, ist der Patientin nicht bekannt. Seit dieser Zeit fühlte die Patientin einen Druck und Schmerz hinter dem Sternum. Am Tage der Krankenhausaufnahme, 9. XII. 1928, würgte sie mehrmals etwas Blut aus.

Mehrfache Punktion der linken Pleurahöhle und Entleerung großer Mengen Eiter.

Sehr schneller Verfall, Exitus letalis am 12. XII. 1928.

Bei der Obduktion fand sich neben der Spitze der linken Pleurakuppe paravertebral eine Pleuraperforation nach dem hinteren Mediastinum zu. Diese Perforationsöffnung kommuniziert mit einer hühnereigroßen, gelbgrünlich verfärbten und sulzig infiltrierten Gewebsanschwellung, die dem Oesophagus anlag. In dieser absceßartigen Höhle lag eine Nähnadel, und in entsprechender Höhe fand sich im Oesophagus eine fast linsengroße Perforationsöffnung, der sich nach oben zu ein streifenförmiges, eingedrücktes Bett von 2 cm Länge anschloß, in

welchem offenbar die Nadel gelegen hatte (Abb. 2). In gleicher Höhe zeigte die Arteria carotis links einen walnußgroßen Sack mit einem geriffelten und geschichteten Blutpfropf; und ein linsengroßes Loch (Abb. 3) der hinteren Carotiswand führte in dieses Aneurysma hinein; mit dem Aneurysmasack war der paraoesophageale Absceß verbunden, aber noch durch eine Kapsel abgesondert. Der Tod der Patientin war durch ein großes Empyem der linken Pleurahöhle und durch Sepsis erfolgt.

Epikrise: In der Vorgeschichte dieser Patientin steht wenigstens vermerkt, daß sie beim Schlucken eines Bissens das Gefühl des Steckenbleibens gehabt habe. Sie hat auch noch das Gefühl gehabt, daß beim Nachtrinken der Bissen etwas tiefer rutschte, konnte aber nicht angeben, ob etwa ein Knochen verschluckt worden sei. Immerhin hat sie auch am Tage vor ihrer Krankenhausaufnahme etwas Blut ausgewürgt. Nichts aber deutete in der Vorgeschichte auf das Verschlucken einer Nähnadel. Die Frau machte gleich nach ihrer Aufnahme einen sehr elenden Eindruck, und im Vordergrunde des Krankheitsbildes standen die Erscheinungen einer Sepsis und des Empyems, das mehrmals punktiert wurde. Eine Röntgenaufnahme, die den Metallschatten einer Nähnadel sehr wohl hätte geben können, konnte nicht mehr gemacht werden. Die Nadel hat nach Durchspießung des Oesophagus zunächst eine paraoesophageale Phlegmone hervorgerufen, wobei die Perforationsöffnung im Oesophagus sich schon weit über Kalibergröße der Nadel bis auf Linsengröße erweitert hatte, was dafür spricht, daß der Krankheitsprozeß schon länger im Gange sein mußte und der Vorgeschichte nach auch gewesen ist. Von dieser Phlegmone aus ist eine weitere Perforation der paravertebralen Pleura in den linken Pleuraraum erfolgt, die das stürmische Streptokokkenempyem im Gefolge hatte. Da die Phlegmone neben dem Oesophagus an und für sich keine wesentliche Einschmelzung und keine ausgesprochene Absceßbildung aufwies, ist es nicht ausgeschlossen, daß auch die Perforation nach dem Pleuraraum eine traumatische, durch die Nadel selbst bewirkte gewesen ist, da ja die Nadel innerhalb der Phlegmone selbst gelegen war. Aber auch die Arrosion der Carotis kann wohl nur durch die Nadel selbst hervorgerufen worden sein. Schluckbewegungen und Bewegungen der Halswirbelsäule können die Nadel vielfach hin und her bewegt haben. Auf keinen Fall war die Carotisverletzung nur durch den phleg-

monösen Prozeß zu erklären, der wohl auch nur in den seltensten Fällen bis zur Zerstörung einer so kräftigen Arterienwand führt. Es ist vielmehr anzunehmen, daß nach anfänglicher Durchspießung der Carotis, die Wandöffnung durch die Einwirkung des Blutstromes sich bis zu Linsengröße erweiterte und zu einem falschen Aneurysma von Walnußgröße mit geschichteter Thrombose führte; auch hier, wie in unserem ersten Fall hat wohl nur der schnelle Krankheitsablauf es noch verhindert, daß es zu einer tödlichen Blutung aus dem nur relativ dünnwandig abgekapselten Aneurysma gekommen ist.

Ziemlich ähnliche Verhältnisse wie bei Fall 2 sind, bei anderer Ursache, in dem nachfolgenden Befund wieder zu finden.

Fall 4:

Ein 25-jähriger Mann erkrankte ganz plötzlich 3 Tage vor der Aufnahme im Krankenhaus, am 6. X. 1930, mit Schmerzen in der rechten Bauchseite, dicht unter dem Rippenbogen, mit Brechreiz, Fieber und Schüttelfrost. Der klinische Befund ergab eine Peritonitis unklarer Aetiologie. Eine Probelaparotomie ergab keine klare Ursache derselben. Tod am 19. X. 1930.

Durch die Obduktion wurde festgestellt: Im Magen, Duodenum und Dünndarm dünnflüssiger, blutiger Inhalt. Im Magen findet sich ein schwarzverfärbtes Fünfpfennigstück mit der Jahreszahl 1926. Die stark gerötete Magenschleimhaut zeigt eine größere Reihe flacher Ulcera und zwar an der Hinterwand des Magens $4^1/_2$ cm seitlich der Magenstraße 2 große Ulcera von $1^1/_2$ bis 2 cm Durchmesser, die nekrotischen Grund und scharfe Umrandung haben. In unmittelbarer Folge nach hinten oben in den Magenfundus hinein schließt sich eine zusammenhängende Kette kleinerer Ulcera an, die etwa $^1/_2$ cm und weniger im Durchschnitt messen und in einer Zahl von 6 aneinander gereihten Einzelgeschwüren noch eine Strecke von 6 cm einnehmen. Die ganze Ulcusstrecke an der Hinterwand beträgt circa 10 cm. Gegenüber an der Vorderwand des Magens, aber etwas dichter an die Magenstraße gerückt, finden sich 2 runde Substanzverluste der Magenschleimhaut, die circa 1 bezw. $1^1/_2$ cm im Durchmesser groß sind (Abb. 4). Auch diese flachen Ulcera haben scharfe Ränder, nekrotischen Bodenbelag, der etwa bis auf die Muskularis geht, und sehen wie ziemlich akut entstanden aus. Die zuerst beschriebenen großen Ulcera der Hinterwand des Magens reichen bis dicht an die Serosa und aus ihrem Bezirk sieht man prall gefüllte Magenvenen zur kleinen Curvatur ziehen. Keins der Ulcera weist eine makroskopisch nachweisbare Perforation auf.

Pfortader und Gallenwege frei. In der nicht vergrößerten Gallenblase braunschwarze Galle. Die Leber ist sehr groß von braunrosa Farbe, etwas trübe. Beim Versuch, sie vom Zwerchfell abzulösen, eröffnet sich ein großer Absceß zwischen Zwerchfell und Leber, der nach unten hinten Verklebungen des Peritoneums hervorgerufen hat. Er führt in eine Absceßhöhle des rechten Leberlappens, welcher in der Axillarlinie durchbrochen ist. Beim Durchschnitt zeigt sich ein vielkammeriges Höhlensystem mit sehr gut ausgebildeter Absceßmembran. Eine Thrombose der Pfortader ist nicht nachweisbar. Kein Ikterus. Keine Cholangitis. Lebervenen frei. Das Parenchym der übrigen Leber ist gleichmäßig trübe. Die Appendix ist reizlos. Die Milz ist groß, schlaff und fleischig, von hellroter Farbe.

Epikrise: Der Tod des hier erwähnten 25jährigen Mannes ist an eitriger Bauchfellentzündung eingetreten. Die Bauchfellentzündung war wiederum die Folge des Durchbruches eines faustgroßen Leberabscesses nach der Bauchhöhle zu; und der Leberabsceß kann wiederum nur in Zusammenhang gebracht werden mit einer großen Reihe (10 an der Zahl) von akuten Magengeschwüren, die in ihrer Vielzahl, in ihrer Lokalisation im Fundusgebiet abseits der Magenstraße, in ihrer Abklatschgestalt und reihenförmigen Anordnung sehr wohl mit der Anwesenheit eines Fremdkörpers im Magen und zwar eines Fünfpfennigstückes aus Messing in Zusammenhang gebracht werden konnten. Es ist nicht so sehr die Größe von 4 der frischen Geschwüre, die ziemlich genau der des Fünfpfennigstücks entspricht, die auf die Verursachung der Ulcera durch das Geldstück hinweist, da Ulcera von dieser Größe ja überhaupt etwas häufiges im Magen sind. Es sprechen vielmehr der Sitz im Fundusgebiet, die akute Form der Ulcera und die reihenförmige Anordnung mit symmetrischer Lokalisation an der Vorder- und Hinterwand des Magens dafür, daß hier bei der Magenbewegung der Fremdkörper die Ursache für die Geschwürsbildung gewesen sein muß.

Daß man auch den Leberabsceß letzten Endes mit den Magengeschwüren in Zusammenhang bringen muß, erscheint nicht gezwungen. Die Größe des Leberabscesses (Faustgröße) spricht allerdings dafür, daß er schon längere Zeit bestanden haben muß, während die Krankengeschichte angibt, daß der Patient 3 Tage vor der Krankenhausaufnahme ganz plötzlich erkrankt sei. Diese plötzliche Erkrankung läßt sich allerdings damit erklären, daß zu dieser

Zeit der Leberabsceß plötzlich durchbrach und eine Peritonitis verursachte, die bei einer Probelaparotomie schon festgestellt wurde. Man kann also annehmen, daß das Fünfpfennigstück schon längere Zeit im Magen gelegen hat. Wie weit man die Schwarzfärbung des aus der bekannten Messing-Kupferlegierung bestehenden Geldstückes zeitlich bewerten kann, entzieht sich unserer Kenntnis, da man kaum nachweisen kann, wie schnell eine solche Schwarzfärbung im Magensaft und Mageninhalt eintritt. Die Geschwüre machten auch einen akuteren Eindruck, jedenfalls unterschieden sie sich absolut vom chronischen Magenulcus. Immerhin konnte man ihnen aber ohne weiteres ein Alter, das nach Wochen zählte, zusprechen. Nicht gelungen ist es, einen zusammenhängenden Weg für die Entstehung des Leberabscesses von den Geschwüren aus zu finden. Jedenfalls waren die Pfortader und ihre großen Verzweigungen frei. Da aber die Beziehungen der Magenvenen zu den großen Ulcera noch makroskopisch deutlich waren (mikroskopisch sind sie mit Rücksicht auf das Präparat nicht untersucht worden), ist der Leberabsceß als Metastase durch das Pfortadergebiet am ehesten zu erklären. Andere Quellen für den Leberabsceß haben weder die Operation noch die Sektion ergeben, und es ist ja eine auch sonst oft beobachtete Tatsache, daß wie z. B. bei der Appendicitis, zwischen Infektionsherd und Leberabsceß nicht immer die verbindende Straße in Gestalt zusammenhängender Thrombophlebitis zu finden ist.

Auch hier läßt wieder die Vorgeschichte in Bezug auf das Verschlucken eines Fremdkörpers völlig im Stich. Eine Röntgenaufnahme würde hier natürlich einen eindeutigen Befund ergeben haben; nichts aber gab einen Anlaß dazu, eine Röntgenaufnahme zu machen, ganz abgesehen davon, daß bei dem schon erfolgten Durchbruch des metastatischen Leberabscesses selbst die Entfernung des Fremdkörpers nichts mehr hätte retten können.

Eine kleine Bemerkung sei noch dahin erlaubt, daß die Feststellung der Jahreszahl auf der Münze eine gewisse, unter Umständen auch gerichtlich-medizinische Bedeutung haben konnte. Die Münze trug die Jahreszahl 1926. Der Tod des Fremdkörperträgers erfolgte 1930, sodaß man, was in diesem Fall auch sonst sich schon ergab, sagen kann, daß die Münze nicht über 4 Jahre im Magen gelegen haben kann, Bei einem Geldstück neuerer Prä-

gung hätte dieser Zeitraum allein durch die Jahreszahl entsprechend eingeengt werden können.

Der nachfolgende Fall mit einem Zufallsbefund sei nur in aller Kürze erwähnt.

Fall 5.

Ein 3-jähriger Knabe, der 5 Monate vor seinem Tode eine starke Halsentzündung und später Masern durchgemacht hatte, litt weiterhin an starkem Husten und erkrankte zuletzt an Krämpfen, Augenmuskelstörungen und allgemein fieberhaften Erscheinungen.

Nackensteifigkeit deutete auf Meningitis, die auch durch Lumbalpunktion bestätigt wurde.

Der Sektionsbefund bestätigte eine tuberkulöse Meningitis im Zusammenhang mit einer ausgedehnten Miliartuberkulose und außerdem bestand noch beiderseits eine eitrige Mittelohrentzündung.

Als Nebenbefund fand sich im oberen Oesophagus dicht unter dem Kehlkopf ein 10-Pfennigstück aus Nickel mit der Jahreszahl 1889 fest eingeklemmt (Abb. 5), das schon ein nekrotisches Wundbett im Oesophagus verursacht, aber noch nicht zu Perforation oder umgebender Phlegmone bezw. Abceß geführt hatte.

Da das Kind 9 Tage im Krankenhaus gelegen hat, allerdings in mehr oder weniger benommenen Zustand, bleibt es doch verwunderlich, daß dieser, für ein so kleines Kind unverhältnismäßig große Fremdkörper bei der sonst sehr eingehenden klinischen Untersuchung nicht bemerkt worden ist. Zum mindesten hätte man doch irgend welche Schluckbeschwerden erwarten müssen. Auch hier läßt sich nicht sagen, wie lange die Münze im Oesophagus gesteckt hat; man wird aber wohl mindestens mit 2 Wochen rechnen müssen, wenn nicht mit noch längerer Zeit. Daß das Kind schon 14 Tage vor seiner Aufnahme appetitlos war, gibt bei der schweren Allgemeinerkrankung an Miliartuberkulose keinen sicheren Anhaltspunkt für den Zeitpunkt der Einverleibung des Fremdkörpers. Da aber bei längerem Liegen des Fremdkörpers im Oesophagus in dem zarten kindlichen Organismus und bei der Größe des Geldstückes im Verhältnis zur Größe des Lumens des Oesophagus sich doch allmählig Erscheinungen von Druckusur hätten einstellen müssen, kann man nur den vorsichtigen Schluß ziehen, daß das Geldstück sicher länger als 10 Tage, aber kaum länger als 2 bis 3 Wochen im Oesophagus gesteckt hat.

Während bei den bisher beschriebenen Fremdkörperverletzungen des Oesophagus und Magens nichts über das Verschlucken eines Fremdkörpers und dementsprechend nichts über die Natur desselben bekannt war, soll anhangsweise noch über zwei Oeso-

phagusverletzungen berichtet werden, die bei therapeutischen bezw. diagnostischen Handlungen zustande gekommen sind.

Wegen ihrer Eigenart und Seltenheit verdienen diese Fälle in Kürze mitgeteilt zu werden.

Fall 6:

Ein 39-jähriger Mann hatte im Jahre 1917 Ruhr, 1920 wurde er wegen chronischen Dickdarmkatarrhs behandelt. Er hat seit dieser Zeit dauernd Magen- und Darmbeschwerden. Seit 2 Monaten Magenschmerzen gleich nach dem Essen, einmal nüchtern Erbrechen von Schleim. Blutbrechen oder Teerstühle haben nicht bestanden. Seit 14 Tagen vor der Krankenhausaufnahme war der Patient in ärztlicher Behandlung. Der Arzt wollte ein Zwölffingerdarmgeschwür und vermehrte Salzsäure festgestellt haben.

Bei einer Gastroskopie des Arztes habe dieser „drei Blutstreifen«« am Zwölffingerdarm in der Nähe des Magenausganges festgestellt. Am Tage der Krankenhausaufnahme war der Patient nochmals wieder gastroskopiert worden und hatte nach Herausziehen des Gastroskoprohres starke Uebelkeit und mit dem Ausbruch kalten Schweißes einen schweren Kollaps erlitten. Er habe schweres Krankheitsgefühl und das Gefühl des zugeschwollenen Halses gehabt. Ueber einen besonderen Perforationsschmerz konnte er nicht berichten, da die Ausführung der Gastroskopie an und für sich schon mit unerträglichen Schmerzen verbunden gewesen sei. Der Patient wurde von dem behandelnden Arzte unter der Diagnose „Verdacht auf Perforation eines Ulcus ventriculi penetrans«« ins Krankenhaus eingeliefert.

Im Krankenhaus wurde ein Hautemphysem der Brustwände bis in die oberen Schlüsselbeingruben festgestellt. Auf der linken Seite war kein Atemgeräusch hörbar. Das Herz war nach rechts verdrängt, der Oberbauch gespannt, das Epigastrium druckempfindlich, schneller Puls, Fieber 38,2.

Unter Ueberdrucknarkose wurde sofort zur Operation geschritten. Aus der linken Pleurahöhle drang komprimierte Luft heraus. In der Gegend des Oesophagus wurde ein 3 cm langer Längsriß der mediastinalen Pleura festgestellt, in dessen tiefe Oesophagusschleimhaut wahrgenommen werden konnte. Da keine Naht möglich war, wurde ein Mikulicz-Tampon eingelegt und die Brustwunde verschlossen. Anlegen einer Witzelfistel.

Das Hautemphysem nahm zu. Ein Pneumothorax der linken Seite machte sich mehr bemerkbar, und der Patient verstarb unter zunehmender Kreislaufschwäche am 2. Tage nach der Operation.

Durch die Obduktion wurde festgestellt: Am Oberbauch links oberhalb des Nabels eine durch 5 Nähte zusammengehaltene frische Operationswunde, aus welcher ein durch Holzstöpsel verschlossener

dünner Gummischlauch herausreicht. Links seitlich hinten am Brustkorb Operationswunde mit Resektion der 8. Rippe in über Fingerlänge bis nahe an die Wirbelsäule heran. In der Wunde Gazestreifen und Drainrohr. Die Gegend der Schulter, des Halses und der linken oberen Brustseite ist luftkissenartig aufgetrieben und knistert beim Betasten. Nach Eröffnung der Brusthöhle sieht man, daß links ein ausgedehnter Pneumothorax besteht, der die Lunge nach medial hinten und oben gegen das Mediastinum drängt, soweit nicht festere Verwachsungen im Bereiche des Oberlappens die Lunge fixieren. Das ganze vordere und hintere Mediastinum ist mit Luftblasen angefüllt und gaszellenartig aufgetrieben. Das ist besonders nach Herauswälzen der rechten Lunge im Verlauf des Oesophagus zu sehen. Die linke Lunge ist mit leicht fädigen und haemorrhagischen Belägen bedeckt und an der Basis in der Zwerchfellgegend verklebt. Nach Lösung der Verklebungen sieht man hier einen dicken Gazeballen von der Resektionswunde aus mit samt dem Drainrohr gegen die Zwerchfellwurzel ziehen, wo er in der Gegend der Einmündungsstelle des Oesophagus in den Magen aufhört. Die rechte Lunge ist sehr blutreich und von rotgrauen, dichten Herden durchsetzt. Die linke Lunge ist kollapsatelektatisch. Entsprechend den Verwachsungen seitlich am Oberlappen findet sich ein gut erbsengroßer Verkalkungsherd. In der Trachea schwärzlicher, dünnflüssiger Mageninhalt, desgleichen im rechten Bronchus. Längs des Oesophagus ist das pleurale Gewebe der rechten Seite aufgelockert und eingerissen. Im Oesophagus selbst findet sich an der linken Seite hart an der Cardia eine schlitzförmige Perforation, die in das perioesophageale Zellgewebe führt. Der Schlitz ist circa $1^1/_2$ cm lang. Das daneben liegende Pleuragewebe ist wegen des dortliegenden Tampons und wegen Verklebung nicht mehr eindeutig zu beurteilen. (Perforatio?) An einer kurz darüber gelegenen Pleurastelle findet sich eine Katgutnaht. In den Magen führt im Bereich der Vorderwand eine schräg verlaufende Fistel mit Gummischlauch. Die Magenschleimhaut ist leicht gefeldert, ein sicheres Geschwür ist nicht zu erkennen. Auch Verwachsungen des Magens und Serosaverdickungen finden sich nicht, desgleichen ist im Duodenum, dessen Schleimhaut ebenfalls granuliert aussieht, kein sicheres Ulcus. Im Duodenum und im Darm stellenweise schwärzlicher Darminhalt.

Epikrise: Die Verletzung des Oesophagus unmittelbar über dem Zwerchfell vor der Cardia ist ohne Frage durch das Gastroskop verursacht. Der Tod ist als um so tragischer anzusehen, weil weder im Magen noch im Duodenum irgend etwas von einer Geschwürsbildung zu finden war. Die Wunde der Speiseröhre drang nicht nur in das perioesophageale Gewebe ein, sondern es war auch noch die costale Pleura der linken Seite verletzt worden.

Das ganz beträchtliche perioesophageale, mediastinale und ausgedehnte Unterhautemphysem muß auf die Kommunikation der Speiseröhre mit diesen Zellgewebsschichten zurückbezogen werden. Durch die Perforation in der Rippenpleura war außerdem schon vor der Operation ein Pneumothorax entstanden, der durch die Brustwandresektion später vollkommen wurde; ob bei dem Zustandekommen des ersten Pneumothorax auch noch eine Lungenverletzung eine Rolle mitgespielt hat, konnte nicht mehr festgestellt werden, da durch die Operationsfolgen an der Lunge dickere Fibrinbeläge und Kollaps der Lunge Einzelheiten nicht mehr feststellen ließen. Gröbere Verletzungen wurden jedenfalls nicht gefunden, sodaß die Speisung des Pneumothorax vom Oesophagus her wahrscheinlicher ist. Der Tod ist im wesentlichen durch das auch durch die Operation nicht zu beseitigende Mediastinalemphysem höchsten Ausmaßes, durch Herzverdrängung und Pneumothorax zustande gekommen. Wie die Perforation entstanden war, konnte aus dem Obduktionsbefund nicht mehr entnommen werden. Sicher waren keine Lageanomalien, keine Verwachsungen, keine Divertikelbildungen und dergleichen die Ursache für den falschen Weg, der gesetzt wurde.

Es fragt sich, wie weit und unter welchen Bedingungen die Ausführung der Gastroskopie berechtigt ist, ohne daß man den Fortschritten der Untersuchungstechnik irgendwie im Wege stehen will. Nach dem Krankheitsbericht der Vorgeschichte hatte der Patient wohl eine Ruhranamnese mit vorwiegend Darmbeschwerden. Daß dabei auch Magenbeschwerden auftreten können, ist bekannt genug. Eine eigentliche Ulcusanamnese bestand wohl kaum. Wenn von Seiten des Arztes über den gastroskopischen Befund bis zum Duodenum hin berichtet wird, so geht daraus, einerlei ob diese Angaben der Wirklichkeit entsprechen, doch immerhin soviel hervor, daß der Versuch gemacht worden ist, mit dem Gastroskop bis zum Duodenum zu gelangen. Wie unerträglich die Schmerzen dieser gastroskopischen Untersuchung gewesen sind, hat der Patient selbst noch angegeben. Der tragische Ausgang dieses Falles zeigt, daß die Gastroskopie an sich nicht ungefährlich ist und wohl nur auf ganz besondere Indikation hin in Anwendung kommen soll; in einer unlängst erschienenen Arbeit gibt R. Korbsch entsprechende Hinweise, wie ein Gastroskop beschaffen sein soll, um Magenspiegelungen gefahrlos zu gestalten.

Fall 7.

Ein 37-jähriger Oberwachtmeister wurde am 24. IX. 1922 im Krankenhaus aufgenommen und macht folgende Angaben:

Er hat sich vor 24 Jahren eine Verengerung der Speiseröhre zugezogen, die die Folge einer Laugenverätzung war. Deshalb mußten die aufgenommenen Speisen öfter durch die Enge geschoben werden, was der Patient, der zunächst längere Zeit ärztlicherseits mit Sondierung behandelt worden war, später selbst mit einem Holzstab auszuführen pflegte. In der letzten Zeit benutzte er aber dazu einen eisernen Karabinerladestock. Bei dem am 24. IX. 1922 vorgenommenen Versuch, ein Knochenstückchen auf diese Weise durch die Verengerung der Speiseröhre zu schieben, perforierte der Patient dieselbe mit dem Ladestock.

Im Krankenhaus zeigten sich die Symptome des Pyopneumothorax. Es trat schneller Verfall und der Tod am dritten Krankheitstage ein.

Das Wichtigste aus dem Obduktionsbefund ist Folgendes: Bei Eröffnung des Brustkorbes finden sich in der rechten Brusthöhle trübgraue, dünnflüssige Massen in Menge von ungefähr 150 ccm, die leicht faeculent riechen. Es besteht ein rechtsseitiger Pneumothorax, welcher die rechte Lunge nach hinten drängt. Die Lungen- und Zwerchfellpleura sind mit schmierigen Belägen bedeckt, welche ohne wesentliche Fibrinbildung dünnflüssig, eitrig aussehen und mit gelben bröckligen Massen untermischt sind. Nach Lösung von Verwachsungen der rechten Lunge finden sich in den hinteren Abschnitten des Brustkorbes noch 300 ccm stärker getrübte, ebenfalls etwas faeculent riechende Flüssigkeit. Oberhalb des Zwerchfells in Höhe des unteren Oesophagusabschnittes entleeren sich aus dem paraoesophagealen Gewebe, aus einer Zellgewebstasche rein eitrige, schmierige Flüssigkeitsmengen. Die rechte Lunge ist in der gesamten unteren Hälfte kollabiert, fast luftleer. Nach Aufschneiden des Oesophagus zeigt derselbe in seinem oberen Abschnitt bis unterhalb der Bronchialenge, etwa 10 cm unterhalb des Kehlkopfes eine auffallende divertikelartige Weite. Aufgeschnitten mißt der Oesophagus 8 cm. Die Muskelwand desselben ist hier stark hypertrophisch und erreicht eine Dicke von fast 1 cm, dann folgt eine narbige Striktur der Wand von etwa 4 cm Länge, innerhalb welcher der aufgeschnittene Oesophagus nur 8 mm Lichtungsbreite hat. Unterhalb der Striktur beträgt die Weite des Oesophagus $4^1/_2$ cm. Am oberen Rande der Striktur findet sich eine Perforation von etwa $^3/_4$ cm Länge, durch die man mit der Sonde im paraoesophagealen Gewebe in einen jauchigen Abscess gelangt, der in einer Länge von etwa 10 cm bis an das Zwerchfell reicht (Abb. 6). Der Abscess kommuniziert durch die nekrotische Pleura mit der rechten Brusthöhle im Bereich des trüben Exsudates.

Epikrise: Dieser traurige Fall verdient ebenfalls eine grundsätzliche Erörterung, und wir verweisen dabei auf den in der Münch. Med. Wochenschr. 1916 Nr. 20 veröffentlichten Fall von Weinert mit Perforation des Oesophagus und der Aorta bei einem Degenschlucker, der sich bei dem Versuch, sein Seitengewehr zu schlucken, die tödliche Verletzung beibrachte. Weinert überschreibt die Arbeit sehr richtig als „Beitrag zur Kenntnis der Spätfolgen nach Lungenschuß" und gibt nur im Untertitel die Angabe „Oesophagus-Aortenperforation beim Degenschlucken". Wenn man bei diesem Fall Weinerts davon absieht, daß das immerhin breite und plumpe Seitengewehr schon an sich ein gefährlicheres Instrument ist als die Degen, die bei Schaustellungen verschluckt zu werden pflegen, und meistens besonders konstruiert, schmaler, elastischer und an der Spitze abgestumpft sind, so beruht im Falle Weinert's der tödliche Unfall letzten Endes darauf, daß der Soldat, der das Experiment ausführte und dabei verunglückte, infolge einer alten Brustwandverletzung eine ungewöhnlich schwere Verschwartung der rechten Pleuraseite, eine partielle Schrumpflunge und eine Verziehung des Mediastinums nach der rechten Seite hatte, wobei der Oesophagus eine deutliche, bogenförmige Abwinkelung seines Verlaufes nach rechts zeigte. Das war also die Ursache dafür, daß das stärre Seitengewehr sich dem Verlauf des Oesophagus nicht anschmiegte und daß, als der Soldat dem Seitengewehr noch einen klopfenden Stoß versetzte, als es nicht genügend hinuntergleiten wollte, die Perforation des Oesophagus und die doppelte Perforation der Aorta eintraten.

In unserem Fall liegen dem Wesen nach ähnliche Verhältnisse vor. Wie wir beschrieben haben, war der gesamte Oesophagusabschnitt oberhalb der Stenose in einen großen, divertikelartigen Sack umgewandelt, dessen Lumen in aufgeschnittenem Zustande etwa 10mal soweit war wie die darunter befindliche Stenose. 24 Jahre bestand diese durch Laugenverätzung entstandene Oesophagusverengerung, die sich der Patient im Alter von 13 Jahren zugezogen hatte. Die zeitweilig vom Arzte mit Sonden behandelte Stenose hatte sich soweit konsolidiert, daß der Patient im allgemeinen bei geeigneter Nahrung ohne besondere Beschwerden leben

konnte, daß er sogar körperlich ein breitschultriger und muskelkräftiger Mann wurde, der als Oberwachtmeister bei der Polizei seinen Dienst versehen konnte. Er hatte es selbst gelernt, bei etwaigem Steckenbleiben von nicht genügend vorbereiteter Nahrung, mit einer Holzsonde die Nahrung weiter zu treiben. Erst als er aus Unachtsamkeit, aus Unkenntnis der möglichen Folgen, wenn nicht aus einem gewissen Leichtsinn heraus, einen metallenen Karabinerladestock benutzte, der verhältnismäßig dünn und absolut starr ist, geschah das Unglück der Perforation und gerade am Uebergang des Divertikels der oberen Speiseröhre in die narbige Stenose, an einer Stelle also, wo das entfaltete Divertikel während der Oesophagusfüllung mit seiner weichen nachgiebigen Wandung sich gegen das starre Rohr der narbigen Stenose ausbeuteln mußte. Der Tod erfolgte von der daraus entstandenen perioesophagealen Phlegmone mit Absceßbildung, an jauchigem Pyopneumothorax infolge gleichzeitiger Verletzung der Rippenpleura. Der Fall lehrt, daß Patienten mit derartig schweren Organveränderungen zwar durch die längere ärztliche Behandlung, sehr wohl ein erträgliches Leben erreichen können; und daß man sie, schon aus wirtschaftlichen, aber auch aus dienstlichen und zeitlichen Gründen, nicht ständig zum Arzt gehen lassen kann, sondern sie an eine vernünftige, eigene Weiterbehandlung zu gewöhnen vermag, wie das ja auch bei vielen Männern mit Prostatahypertrophie mit der selbständigen Katheterisation geschieht. Ebenso wie bei den letzterwähnten Patienten es dann aber immer wieder vorkommt, daß ungenügende Sauberkeit zu schweren Cystiden und Pyelonephritiden führt, oder daß sogar wohl falsche Wege gesetzt werden, so muß auch die Sondenbehandlung der Oesophagusstriktur wenigstens mittelbar immer noch unter ärztlicher Kontrolle bleiben. Vor allem aber müssen die Patienten darauf hingewiesen werden, daß sie unter keinen Umständen unzweckmäßige und selbstgewählte Sonden benutzen, da sie ja keine Vorstellung davon haben können, wie der Umbau der Organe bei solchen Strikturen die Gefahr der Perforation schon in sich trägt, und durch fortschreitenden Umbau die Gefahr von Zeit zu Zeit in ihrer Größe dauernd wechseln kann.

In dieser Hinsicht möge dieser so tragische Fall auch für die Aerzteschaft als Warnung dienen.

Zum Schluß möge es mir gestattet sein, Herrn Professor W. Koch meinen innigsten Dank für die Ueberlassung der Arbeit und freundliche Unterstützung auszusprechen.

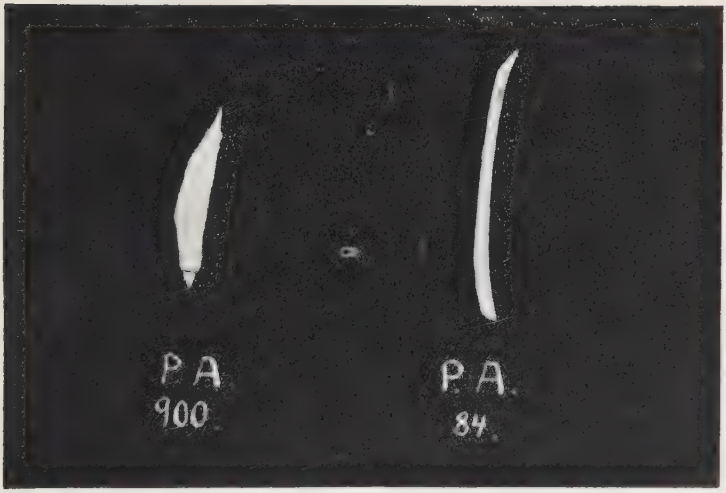

Abb. 1.

Fall 1: P. A. 900. Knochensplitter der Speiseröhre, der den Oesophagus zweimal, die Aorta und den linken Hauptbronchus perforierte.

Fall 2: P. A. Knochensplitter des Magens, der durch die Magenwand in die Leber eingedrungen war.

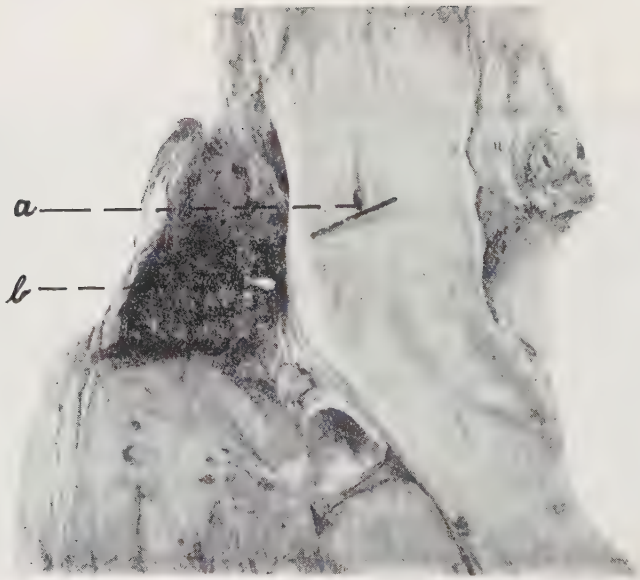

Abb. 2.

Fall 3: Die Abbildung zeigt bei (a) die Perforationsöffnung im Oesophagus und aufwärts das Nadelbett, in dem eine Nähnadel gelegen hatte. (Die Nadel ist im Präparat zur Ansicht darunter gesteckt worden.)

Links vom Oesophagus ist die Verjauchungshöhle, in der die Nähnadel gefunden wurde mit dem eröffneten Aneurysma der linken a. subclavia.

Aneurysmaöffnung der a. bei (b).

Abb. 3.

Fall 3: Dasselbe Präparat wie auf Abb. 2 von der Vorderseite zeigt den Verlauf der a. subclavia mit Aneurysmaöffnung bei (a).

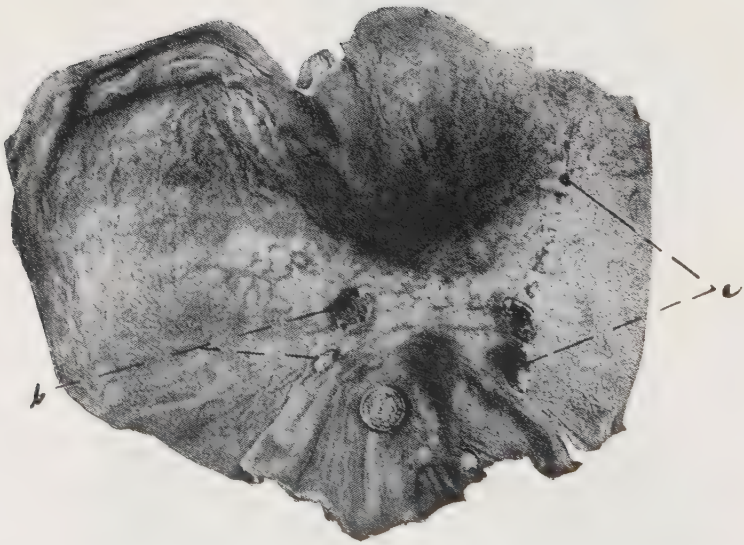

Abb. 4:

Fall 4: Magen mit einem 5-Pfennigstück als Fremdkörper und reihenförmig angeordneten Magenulcera bei (a und b).

Abb. 5.

Fall 5: Halsorgane des dreijährigen Knaben mit einem 10-Pfennigstück im oberen Oesophagus dicht unterhalb des Kehlkopfes.

Abb. 6.

Fall 7: Oesophagus und Magen.
Man sieht die divertikelartige Erweiterung mit Wandhypertrophie des Oesophagus oberhalb der schweren Striktur bei (a) nach Laugenverätzung vor 25 Jahren.
Die im Präparat sichtbare weiße Sonde zeigt die Perforation des Oesophagus durch Karabinerladestock am Stenoseneingang und im Weiterverlauf die Stelle des epiphrenischen Abscesses.

Literatur.

Ueber das Schrifttum der Fremdkörperverletzung der Speiseröhre und des Magens:

Siehe Handbuch der speziellen pathologischen Anatomie und Histologie. Henke-Lubarsch. IV. Bd. I. Teil.
W. Fischer: B. Speiseröhre.
G. Hauser: C. Peptische Schädigungen des Magen und Darmes. C. 4. VI.

R. Korbsch: Der neue, biegsame, kleinkalibrige Magenspiegel in seiner Bedeutung für die Untersuchung von Magen und Speiseröhre. Med. Klinik. August 1934, N. 32.

A. Schlegel: Beiträge zur Fremdkörperchirurgie des Magen-Darmkanals an Hand von 722 Fällen. Dtsch. Ztschr. f. Chir. 238, Bd. I u. II, H. 1932.

A. Weinert: Beitrag zur Kenntnis der Spätfolgen nach Lungenschuß. Münch. Med. Woch. 1916 Nr. 20.

Lebenslauf.

Ich, Paul Fritz Dreiack, bin evangelischer Konfession und arischer Abstammung und am 5. I. 1899 in Berlin-Stralau geboren. Im Herbst 1917 machte ich die Reifeprüfung am Realgymnasium zu Berlin-Lichtenberg. Vom Sept. 1917 bis Anfang 1919 war ich Soldat und nahm am Weltkrieg teil. Anschließend Medizinstudium.

Approbation im Sommer 1925.

1926 Vol.-Arzt. im Neuköllner Krankenhaus. 1826 bis 1932 chirurgischer Assistent im Central Diakonissenhaus Bethanien-Berlin. Bis zum Mai 1934 Oberarzt der chirurgischen Abteilung.